

Le tecniche diagnostiche

Elettrocardiografia

Realizzata già alla fine dell'Ottocento, essa permette la registrazione delle differenze di potenziale dovute all'attività elettrica del cuore, nei tessuti che lo circondano. In una cellula del muscolo cardiaco si misurano differenze di potenziale di 80-90 millivolt; nei tessuti esterni al cuore queste differenze di potenziale si attutiscono a soli 1 o 2 mV. Questi bassissimi potenziali vengono captati da elettrodi, opportunamente posti sulla pelle delle braccia e delle gambe, e inviati a un dispositivo amplificatore molto sensibile. L'onda risultante viene letta da un oscilloscopio e tracciata da un oscillografo: si ottiene così l'**elettrocardiogramma** (fig. 1).

Il tracciato, molto caratteristico, si ripete praticamente identico per ogni battito cardiaco. Le sue eventuali alterazioni corrispondono a modificazioni dello stato del cuore, irregolarità dei battiti cardiaci o altre malattie.

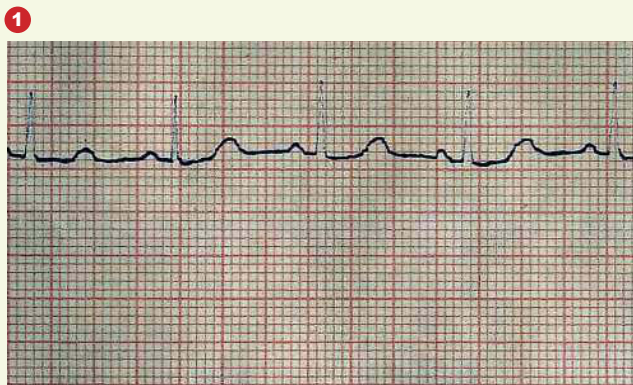


Fig. 1.
Tracciato elettrocardiografico relativo a un battito normale.

Elettroencefalografia

È una tecnica in cui è possibile registrare dal cuoio capelluto l'attività elettrica cerebrale spontanea, a riposo. Tale registrazione, detta elettroencefalogramma, è effettuata applicando elettrodi su vari punti prestabiliti del cranio e derivando le variazioni di potenziale elettrico degli elementi nervosi, amplificati.

Le varie oscillazioni dei potenziali cerebrali si possono raggruppare in diverse bande in relazione alla frequenza. L'elettroencefalogramma fornisce significative informazioni su numerose malattie cerebrali (epilessia, tumori, encefaliti, traumi cranici).

Raggi X

Nel 1901 venne assegnato il premio Nobel a un fisico tedesco, Wilhelm Röntgen (1845-1923). Sei anni prima questo studioso si era accorto, compiendo esperienze sull'elettricità, dell'esistenza di alcuni raggi che avevano la proprietà di attraversare i corpi opachi e di annerire la lastra fotografica. Röntgen mise una mano sopra una lastra sensibile presso una sorgente di raggi X, chiamati così perché sconosciuti, e ne ricavò l'immagine delle falangi (fig. 2), ma non quelle della pelle, dei muscoli e dei tendini.

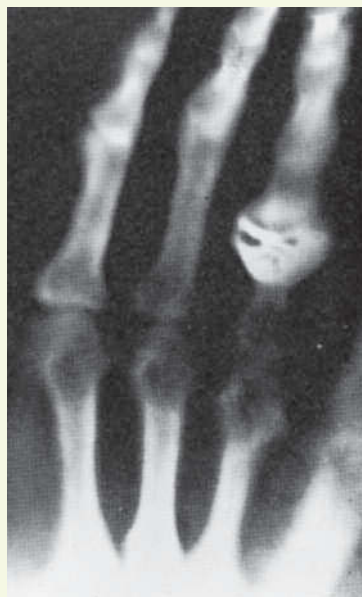

Fig. 2.
Immagine storica di una mano con anello radiografata da Röntgen.

Alcuni anni più tardi altri studiosi scoprirono che questi raggi erano radiazioni di natura elettromagnetica, prive di carica elettrica, e viaggiavano alla velocità della luce. Il nostro occhio non li può vedere perché sono onde diecimila volte più brevi delle onde luminose, ma proprio questa brevità permette loro di attraversare gran parte della materia opaca.

Data la pericolosità di questi raggi a causa della grande quantità di energia convogliata, oggi non vengono più usati per l'osservazione diretta (radioscopia), ma si lavora esclusivamente con lastre fotografiche ottenute con esposizioni istantanee (radiografia).

Usando opportuni mezzi di contrasto, la radiografia si è rivelata utile non solo per l'esame delle ossa e delle eventuali fratture, ma anche per l'esame dei visceri e degli organi interni. È possibile studiare il tubo digerente ai raggi X rendendo opaco il tubo stesso mediante ingestione di materiale pesante (bario). Per mettere in evidenza l'albero circolatorio e l'irrorazione sanguigna di certi organi, basta iniettare nel sangue dei contrastanti iodati.

Per quanto riguarda l'utilizzo della radiografia nell'esplorazione delle vie respiratorie, tale metodica consente di diagnosticare le patologie oggi più diffuse, dalle polmoniti ai tumori.

TAC (tomografia assiale computerizzata)

È una particolare tecnica radiodiagnostica che consente di ottenere mediante un computer, opportunamente programmato, immagini radiologiche relative a sottili strati, dello spessore inferiore a 1 cm, delle strutture del corpo. Il corpo è sottoposto a radiazioni ionizzanti, trasformate in impulsi elettrici e quindi elaborate dal calcolatore, permettendo la ricostruzione dell'immagine con il riconoscimento di differenze di densità anche minime delle strutture esaminate.

Altri meccanismi computerizzati permettono anche la ricostruzione delle immagini a tre dimensioni.

Scintigrafia e PET

La scintigrafia è una tecnica per certi versi capovolta rispetto alla radiografia a raggi X. I raggi di cui fa uso, infatti, non provengono dall'esterno del corpo, ma dagli organi stessi. Un organo o un tessuto emettono raggi allorché contengono sostanze radioattive (in tal caso si tratta di raggi gamma): basta introdurre nell'organismo una sostanza radioattiva assorbibile dall'organo in questione. Per esempio, il tallio radioattivo viene captato dal cuore, il tecnezio dal fegato, mentre il cripton viene fatto inalare per rendere radioattivi i polmoni. L'irraggiamento emesso da uno di questi organi viene fotografato da un apparecchio speciale (camera gamma), e l'immagine che ne risulta fornisce al medico elementi preziosi per la diagnosi. I livelli di radioattività adoperati in scintigrafia sono, naturalmente, bassissimi.

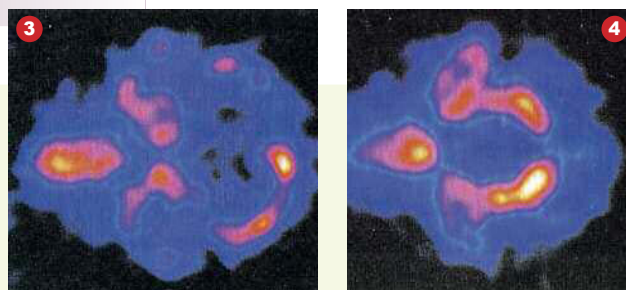
Mediante questa tecnica, cuore, polmoni, fegato, cervello, tiroide, ossa e altri organi appaiono come macchie più o meno scure: è quasi impossibile distinguere qualcosa di più definito. Perciò è stata sviluppata una nuova tecnica, detta **tomografia** (dal greco *tómos* = taglio, sezione): appositi rivelatori di raggi gamma, disposti a cerchio intorno al paziente, captano solo i raggi provenienti da una certa sezione dell'organo esaminato. Gli impulsi dei rivelatori vengono inviati a un computer che li organizza nell'immagine corrispondente. Il medico può così osservare su un video varie "sezioni" dell'organo in questione.

Le sostanze radioattive sopra citate impongono alcune limitazioni che riducono l'efficacia del metodo. Trattandosi di elementi molto pesanti (cioè con peso atomico elevato), non fanno parte delle molecole biologiche del nostro organismo. Perciò è stato messo a punto un metodo per "marcare" in modo radioattivo molecole facilmente assunte da organi e tessuti.

La marcatura avviene usando atomi radioattivi di carbonio, azoto o ossigeno, elementi costitutivi delle molecole biologiche.

Gli isotopi in uso hanno una semivita, rispettivamente, di 20, 10 e 2 minuti. Non appena resi radioattivi, questi elementi vengono immessi nell'organismo nelle cui cellule prendono il posto degli stessi elementi non radioattivi. Questi atomi decadono emettendo una particella positiva detta positone (e^+). Il positone attraversa immediatamente pochi millimetri di tessuto e finisce per scontrarsi con un elettrone (e^-).

Le due particelle si annullano a vicenda trasformandosi in due raggi gamma che si irradiano in direzioni opposte. Un cerchio di 180 rivelatori disposti tutt'intorno al paziente capta i raggi gamma. Quando due rivelatori, posti a 180° l'uno dall'altro, captano contemporaneamente la radiazione, essa viene "riconosciuta" e inviata al calcolatore. Il computer elabora i dati provenienti dalle radiazioni emesse da una certa sezione anatomica e ne fornisce un'immagine sul video. Questa particolare tecnica di scintigrafia, detta **tomografia a emissione di positroni (PET-SCAN)**, permette analisi dettagliate sia della struttura, sia del funzionamento delle varie parti del cervello (figg. 3, 4), del polmone e di altri organi. Perciò è preziosa per la diagnosi del cancro e dell'insufficienza coronarica, per valutare lo stato dell'arteriosclerosi e per scoprire precocemente l'inizio di altre gravi malattie.



Figg. 3, 4. Sezioni di cervello in attività, ripreso mediante tomografia a emissione di positroni (PET).

Endoscopia

Già nell'Ottocento alcuni medici avevano tentato di illuminare la laringe, lo stomaco e il retto per mezzo di un sistema di specchi, ma con risultati deludenti. Soltanto dopo il 1960 è stato possibile illuminare, osservare e fotografare i recessi bui e contorti del corpo umano e ciò grazie all'invenzione delle fibre ottiche.

Una **fibra ottica** è un sottile filo di vetro (non necessariamente diritto) capace di "condurre" la luce per tutta la lunghezza del filo stesso. In medicina si usano cateteri costituiti da fasci flessibili di fibre ottiche formati da 15 000 fibre di vetro del diametro di 10 micron (cioè otto o nove volte più sottili di un capello). Un tale fascio di fibre è in grado di condurre una luce molto intensa anche quando questo è variamente ripiegato. Per non surriscaldare la parte illuminata, si adoperava una sorgente di luce fredda.

In medicina si usano sonde flessibili formate da due fasci: uno serve per condurre la luce nell'interno del corpo e un altro per convogliare all'esterno l'immagine da osservare. Poiché in questo modo si ottiene una visione ("scopia") dell'interno ("endo") degli organi, questa tecnica è nota con il termine di **endoscopia**.

I due fasci di fibre ottiche possono essere affiancati da alcuni tubicini, tra cui: uno per azionare una piccola pinza terminale e per aspirare le cellule da esaminare, e un altro per iniettare aria al fine di distendere le pieghe della parete intestinale.

L'endoscopia viene usata soprattutto per controllare il tubo digerente (fig. 5) e individuare lesioni interne ed emorragie.

Con la sonda (manovrata dall'esterno) è possibile anche asportare piccole porzioni di tessuto (= biopsia) da esaminare al microscopio per individuare eventuali focolai cancerogeni.

L'endoscopia è usata anche per l'esame delle vie respiratorie (broncoscopia) e in ambito ginecologico.

Recentemente è stata messa a punto una tecnica poco invasiva (mininvasiva) che risparmia la sofferenza dovuta al catetere. Si tratta di una grossa pillola di plastica che viene inghiottita dal paziente: essa contiene un'apparecchiatura miniaturizzata che fotografa l'interno del tubo digerente. Quando termina il suo percorso viene espulsa dall'ano e recuperata.

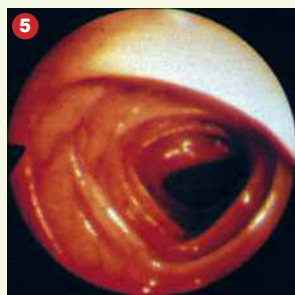


Fig. 5. Immagine interna del tubo intestinale, presa in vivo mediante un endoscopio a fibre ottiche.

Ecografia

L'ecografia è una tecnica usata in medicina dal 1970. Il principio fisico su cui si fonda è la diversa capacità di penetrazione e riflessione delle onde sonore nei vari tessuti.

Nell'ecografia si usano onde molto brevi e penetranti, gli ultrasuoni.

Vengono emessi da un pezzo di ceramica piezoelettrica, cioè da un materiale capace di vibrare in sintonia con la variazione di un impulso elettrico. Gli ultrasuoni così prodotti si propagano nei tessuti e si riflettono variamente. Gli echi vengono raccolti e trasformati in segnali elettrici. Questi, dopo opportuna elaborazione, vengono convogliati in un visore elettronico dove ricostruiscono "l'immagine sonora" dei tessuti e degli organi esaminati. A differenza di altre tecniche diagnostiche, l'ecografia è assolutamente innocua e sicura, perché il corpo del paziente non viene disturbato in alcun modo dagli ultrasuoni che lo attraversano.

L'ecografia è molto usata in ginecologia: permette infatti di seguire momento per momento lo sviluppo del feto (fig. 6), di scoprirne eventuali anomalie a carico del cuore, del sistema nervoso, degli arti ecc.

Inoltre è applicata in oculistica e per l'esame degli organi addominali e del sistema cardiovascolare. Grazie a un sofisticato sfruttamento dell'effetto Doppler è possibile misurare la velocità di circolazione e l'insufficienza delle valvole cardiache. Le recenti apparecchiature *eco-color Doppler* permettono di rappresentare il flusso sanguigno all'interno delle arterie e delle vene con colori diversi in relazione alla sua direzione e velocità.

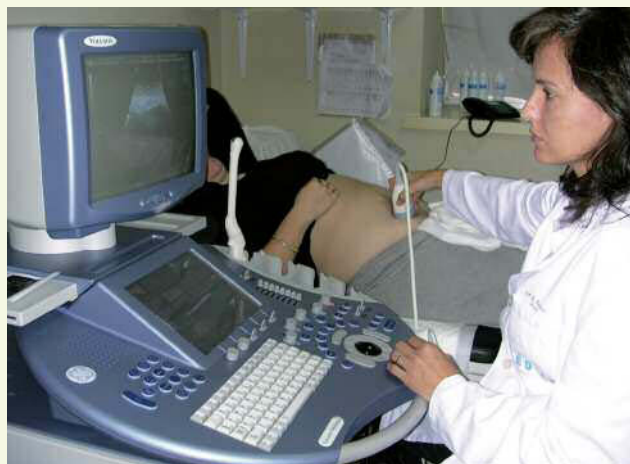

Fig. 6
Un'analisi ecografica in gravidanza.

Risonanza magnetica (RMN)

È un fenomeno fisico conosciuto dal 1946, ma utilizzato a scopo medico soltanto nel 1973 a opera del biofisico americano R. Damadian.

Il principio di funzionamento è il seguente.

Si immerge del materiale, per esempio il corpo di un uomo, in un campo magnetico molto potente. In tale condizione gli atomi di idrogeno (appartenenti all'acqua, alle proteine, ai grassi ecc.) si orientano tutti allo stesso modo, come fossero altrettante bussole. Se, a questo punto, si investe il materiale in esame con un forte segnale radio, gli

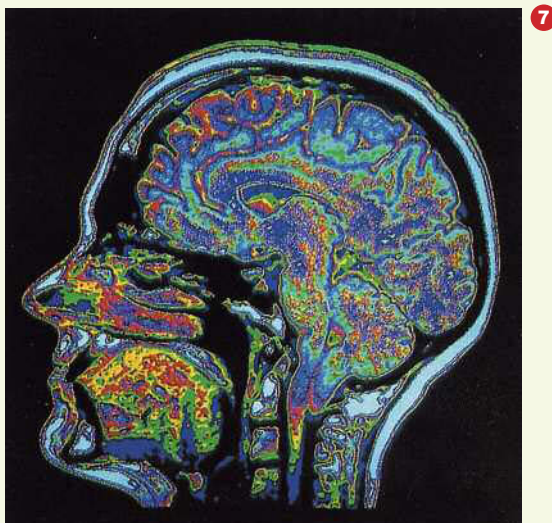


Fig. 7.
Sezione sagittale di testa ripresa con la tecnica RMN. Sono ben visibili anche le parti molli (evidenziate con falsi colori).

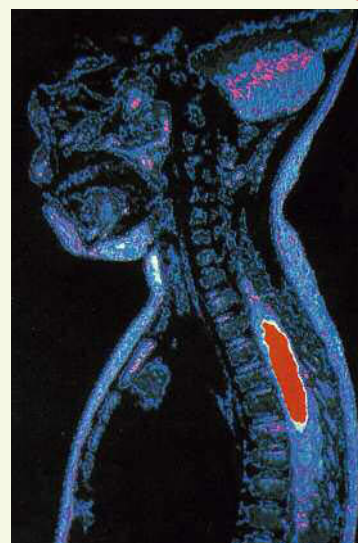

Fig. 8.
Bambina colpita da un tumore spinale (evidenziato in rosso dalla RMN).

atomi di idrogeno si mettono in risonanza con l'onda radio (cioè vibrano con essa) per tutto il tempo della sua durata. Tale risonanza genera un segnale che può essere captato da appositi rivelatori. Quando si fa cessare la radioonda gli atomi si allineano di nuovo nella loro posizione iniziale. Ciò avviene dopo un brevissimo ritardo misurabile da un computer.

Ripetendo velocemente l'intera operazione, e misurando i ritardi degli atomi di idrogeno di numerosi punti, il computer elabora i dati traducendoli in un'immagine che ricalca fedelmente lo stato dell'idrogeno (e quindi della materia) del corpo in esame.

La RMN può essere effettuata anche con atomi diversi dall'idrogeno, per esempio con certi isotopi del fosforo, del carbonio e del sodio.

A differenza di altre tecniche che richiedono l'uso di radiazioni ionizzanti (radiografia, scintigrafia), la RMN riesce a dare immagini nitide del corpo umano senza far uso di raggi o di sostanze potenzialmente pericolose. I campi magnetici e le onde adoperati per la risonanza magnetica nucleare sono, per quanto ne sappiamo, del tutto innocui per l'organismo. La risonanza magnetica è molto utile per lo studio del sistema nervoso (figg. 7, 8): riesce a distinguere la sostanza bianca da quella grigia. Si possono studiare agevolmente anche le parti molli circondate da strutture ossee.