

# Anemia falciforme: la malattia dei globuli rossi a “mezza luna”

L'**anemia falciforme** è una malattia genetica del sangue particolarmente frequente nell'Africa centro-orientale, nel sud dell'Arabia, in alcuni paesi europei che si affacciano sul Mediterraneo (Italia, Spagna e Grecia) e, più in generale, in quelle aree dove la malaria è tuttora presente o lo era in passato. L'anemia falciforme, infatti, sortisce un effetto protettivo contro questa malattia veicolata dalle zanzare. Questo effetto protettivo è legato al fatto che l'agente responsabile (*plasmodio*) della malaria, veicolato appunto dalla zanzara, ha un ciclo di vita molto lungo e complesso e non riesce a riprodursi nei globuli rossi dei soggetti portatori del gene mutato (sia omo che eterozigoti).

## Le basi genetiche

La malattia si trasmette con una modalità *autosomica recessiva*; ciò significa che i pazienti con anemia falciforme sono omozigoti per la mutazione. Un bambino malato può nascere tale solo se entrambi i genitori sono portatori sani dell'alterazione genetica che provoca la malattia. Una coppia di portatori sani avrà il 25% di possibilità, ad ogni gravidanza, di concepire un figlio o una figlia malati, e il 50% di possibilità di avere un figlio o una figlia portatori sani.

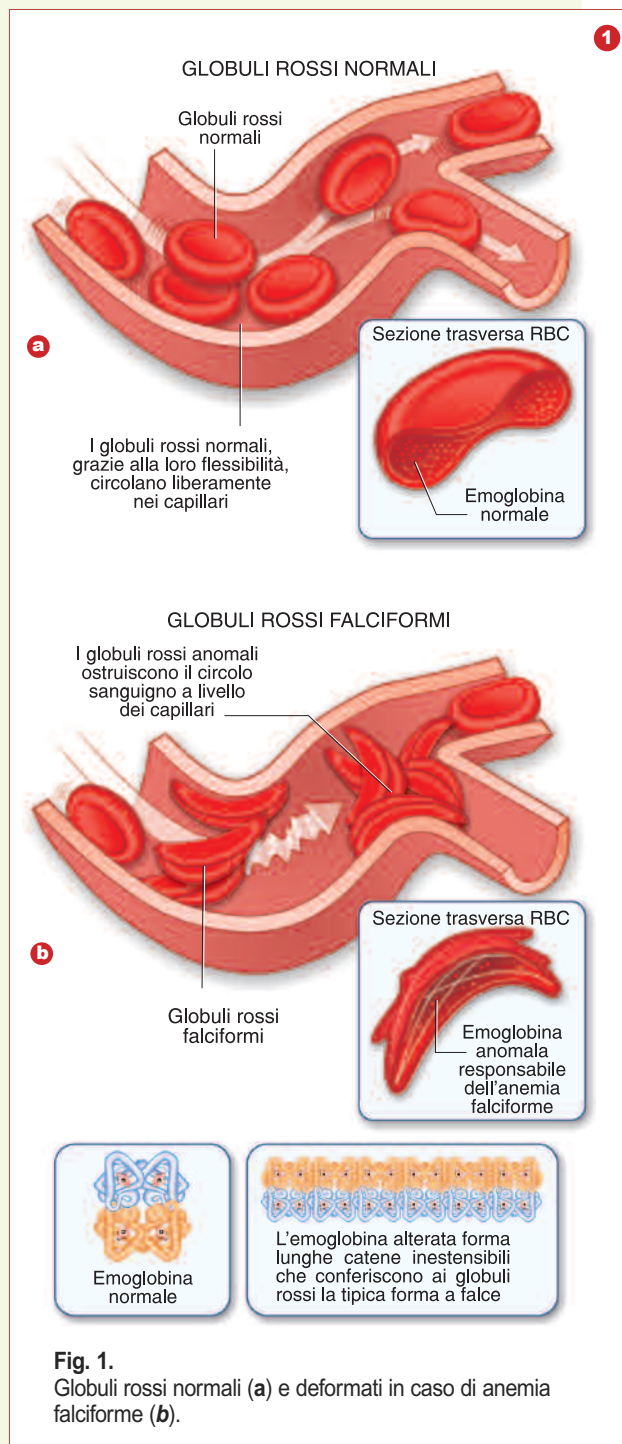
## Le cause

L'anemia falciforme è causata, in particolare, da una mutazione nel gene che dirige la sintesi dell'*emoglobina*, una grossa proteina che si trova nei globuli rossi, il cui scopo è catturare l'ossigeno dai polmoni e trasportarlo ai vari tessuti nonché raccogliere anche una parte dell'anidride carbonica e trasportarla ai polmoni, attraverso i quali viene eliminata.

Nell'adulto, ogni molecola di emoglobina presenta, nella sua struttura quaternaria, quattro subunità, di cui due catene *Alfa identiche*, e due catene *Beta identiche*. Nell'anemia falciforme la mutazione interessa una singola base nucleotidica del gene che codifica per la subunità Beta. Questa mutazione (un'adenina rimpiazza una timina) provoca la sostituzione di un amminoacido (l'*acido glutammico*) con un altro (la *valina*). Il risultato è una forma anomala di emoglobina – chiamata **emoglobina S** (da *sickle*, termine inglese che significa falce) – con struttura e caratteristiche fisico-chimiche differenti. In presenza di una bassa tensione d'ossigeno, l'*emoglobina S polimerizza*; di conseguenza i globuli rossi si allungano e si incurvano, assumendo la caratteristica *forma a falce*. Questa peculiarità è in contrasto con la tipica sagoma, a disco biconcavo, elastica e facilmente deformabile, dei globuli rossi maturi, che permette loro di transitare indisturbati nel ristretto lume dei capillari sanguigni. Nell'anemia falciforme, invece, compaiono in circolo globuli rossi anomali, spigolosi e facilmente aggregabili (vedi fig. 1). Queste caratteristiche rappre-

### ■ Polimerizzazione

Con il termine **POLIMERIZZAZIONE** si intende la reazione chimica che porta alla formazione di una catena polimerica, ovvero di una molecola costituita da molte parti uguali (detti "monomeri").



**Fig. 1.** Globuli rossi normali (a) e deformati in caso di anemia falciforme (b).

sentano un grosso ostacolo al normale transito dei globuli rossi all'interno dei capillari e favoriscono la formazione di ingorghi alla circolazione, con conseguenti danni ai tessuti interessati. Le cellule falciformi, inoltre, sono più fragili di quelle normali e vanno facilmente incontro a **emolisi**, determinando una grave forma anemica. La vita media dei globuli rossi a mezza luna (*fig. 2b*) è infatti di 10-20 giorni, contro i 4 mesi di quelli normali. Le conseguenze dell'anemia falciforme sono quindi legate all'aumento della viscosità del sangue, alla riduzione della quantità di ossigeno disponibile per i tessuti e alla comparsa di fenomeni vaso-occlusivi.

#### ■ Emolisi

Si ha **EMOLISI** quando la membrana cellulare dei globuli rossi del sangue viene distrutta con conseguente passaggio delle componenti intracellulari nel siero o nel plasma.

2

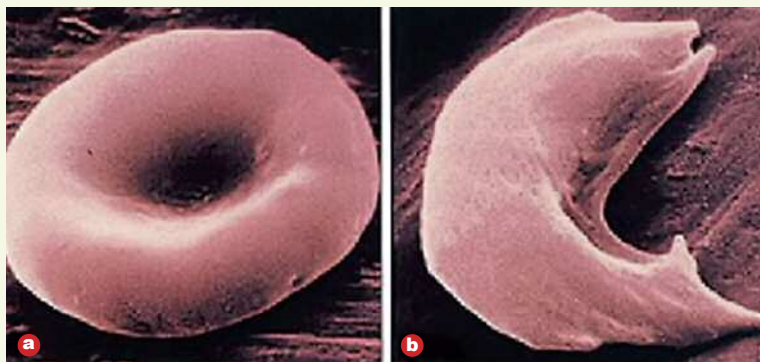


Fig. 2.

(a) Globulo rosso normale e (b) globulo rosso a "mezza luna", presente nei soggetti affetti da anemia falciforme, osservati al microscopio elettronico a scansione.

## Le manifestazioni

Alcune persone affette mostrano sintomi molto lievi, mentre altre presentano disturbi anche molto gravi. Le principali conseguenze della malattia comprendono: *anemia cronica* con senso continuo di fatica, pallore, "fiato corto"; *maggiore vulnerabilità alle infezioni*; *dolori e tumefazioni* del dorso delle mani e dei piedi causati dall'occlusione dei capillari da parte dei globuli rossi alterati; dolori improvvisi conseguenza dell'occlusione dei capillari da parte dei globuli rossi deformati che può avvenire in modo imprevedibile in qualunque parte del corpo, bloccando l'afflusso di sangue agli organi colpiti; un rischio maggiore di *ictus*.

## Le cure

Fino agli anni Settanta le uniche soluzioni terapeutiche per l'anemia falciforme erano la rimozione della milza (a livello della quale vengono demoliti i globuli rossi) e le trasfusioni di sangue per rimpiazzare i globuli rossi malati con cellule normali. Molti trattamenti si sono però evoluti negli ultimi anni e hanno portato a un sensibile miglioramento delle condizioni di vita dei malati. Tra gli strumenti a disposizione per contrastare la malattia rientrano: il ricorso a farmaci antidolorifici per sedare le crisi di dolore più o meno frequenti; il trattamento preventivo con antibiotici fin dalla prima infanzia per limitare i rischi di infezione; regolari trasfusioni di sangue per aumentare il numero di globuli rossi normali; uno stile di vita adeguato. Infine il trattamento con un farmaco chiamato *idrossiurea*, sperimentato già dal 1995, ha dato risultati molto positivi. Si tratta di un medicinale antitumorale rivelatosi però anche capace di aumentare la produzione di emoglobina fetale (un tipo di emoglobina che normalmente non viene prodotta nell'adulto). La presenza di emoglobina fetale ha l'effetto di "diluire" la quantità di emoglobina S presente nei globuli rossi e di limitare i sintomi della malattia.